



# Одномоментная имплантация и немедленная нагрузка

К.Н. Хабиев

Потеря передних зубов – одно из самых драматичных событий, которое может пережить человек в своей жизни.

Если без боковых зубов еще как-то можно обойтись, то без передних зубов человек фактически выключается из социума. Он не может улыбаться, нормально говорить. Поэтому вопрос реабилитации пациентов с потерей передних зубов никогда не потеряет своей актуальности.

**П**ервые 3 методики в той или иной степени задействуют соседние зубы, нанося им необратимые повреждения. Эти методики также нельзя применять при отсутствии более чем двух зубов. Изготовление съемного протеза также имеет ощутимые недостатки.

Имплантация с немедленной нагрузкой имеет множество неоспоримых преимуществ:

- 1) Сохраняется объем костной ткани после операции
- 2) Сохраняется рельеф мягких тканей, в том числе межзубных сосочков

3) Не повреждаются соседние зубы

4) Достигается оптимальный эстетический результат

Но давать немедленную нагрузку на имплантат можно только при условии хорошей первичной стабилизации имплантата. Как же достичь первичной стабилизации в лунке удаленного зуба? В первых, имплантат должен иметь конусную форму, максимально похожую на форму корня зуба, во-вторых, он должен обладать агрессивной самонарезной резьбой, в-третьих, эта резьба должна быть двойной.

Наличие микрорезьбы на шейке имплантата, внутреннее конусное соединение и соблюдение принципа переключения платформ позволяют сохранить костную ткань после установки имплантата, а правильно изготовленные временные коронки позволяют сохранить рельеф мягких тканей.

Всеми этими свойствами обладает имплантат ИМПРО Имплантем (пр-во Германия), что позволяет рекомендовать его для одномоментной имплантации и немедленной нагрузки.

## Клинический случай

Существует несколько методик замещения дефектов в переднем отделе:

- 1) Изготовление мостовидного протеза на соседних зубах
- 2) Мериленд-мосты
- 3) Реставрационное восстановление на стекловолоконной балке
- 4) Изготовление съемного протеза
- 5) Имплантация с немедленной нагрузкой

Пациентка М. обратилась в НИК Дентал Гуру с жалобами на кровоточивость десен, чувство зуда в области передних верхних зубов. При осмотре десна гиперемирована, с синюшным оттенком. Было принято решение снять постоянные металлокерамические коронки, изготовить временные коронки, извлечь культевые вкладки и после повторного эндодонтического лечения изготовить культевые вкладки и постоянные металлокерамические коронки. Поэтому до начала лечения были изготовлены силиконовые ключи, которые передавали форму существующих металлокерамических конструкций. После распиливания и снятия металлокерамического мостовидного протеза с 11, 21, 22, 23 зубов, выяснилось, что они имеют 3 степень подвижности, поэтому было принято решение удалить эти зубы и установить имплантаты. Так как эти

зубы находятся в эстетически значимой зоне, было принято решение изготовить временные коронки и зафиксировать их на временных абатментах с опорой только на имплантатах. С помощью периотомов было проведено иссечение круговой связки зубов, зубы были удалены с помощью S-образных щипцов американского дизайна, которые позволяют провести удаление без люксирующих движений, а значит и сохранить вестибулярную пластинку альвеолы. Отслаивание слизисто-надкостничного лоскута не производилось для сохранения трофики тканей. Перед формированием ложа под имплантат проводится кюретаж лун-

ки. Все грануляционные ткани должны быть удалены. Не рекомендуется устанавливать имплантат только в том случае, если в кости имеются остатки пломбирочного материала. Как правило, полностью удалить инфицированный пломбирочный материал не удастся, так как он очень часто находится в лакунах губчатой кости и при соприкосновении с имплантатом способствует инфицированию его поверхности, что приводит к образованию свищевого хода или даже потере имплантата. Формирование ложа под имплантат проводится в основном по небной стенке, погружая сверло на 2–3 мм глубже дна лунки. После подготовки ложа



Хабиев Камиль Наильевич, Врач-имплантолог, член Европейской ассоциации имплантологов (ЕОА), действительный член всемирного конгресса имплантологов (ICOI), президент группы компаний ДенталГуру.

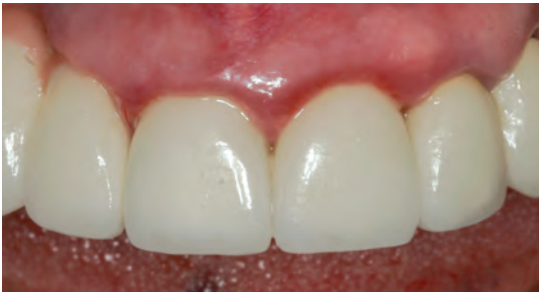

Рис. 1. До лечения. Обратите внимание на посинение десны вокруг коронок

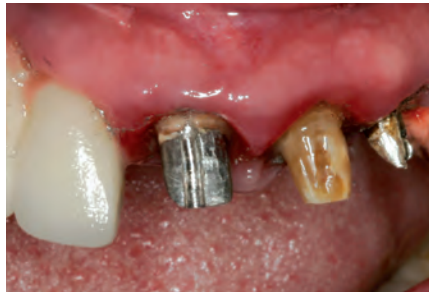

Рис. 2. После снятия коронок. Подвижность зубов 2–3 степени

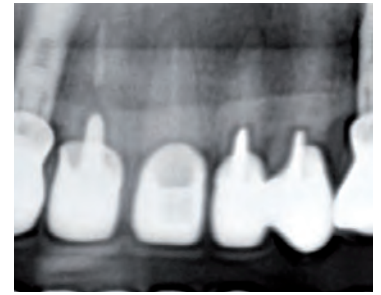


Рис. 3. Фрагмент ОПГ перед началом лечения

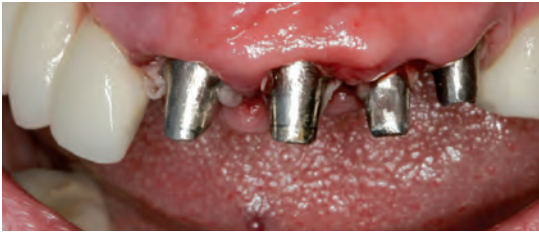

Рис. 4. После установки имплантатов и фиксации временных абатментов

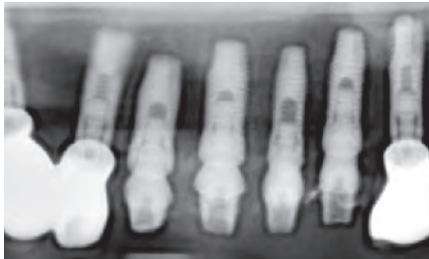

Рис. 5. Фрагмент ОПГ после установки имплантатов и фиксации временных абатментов

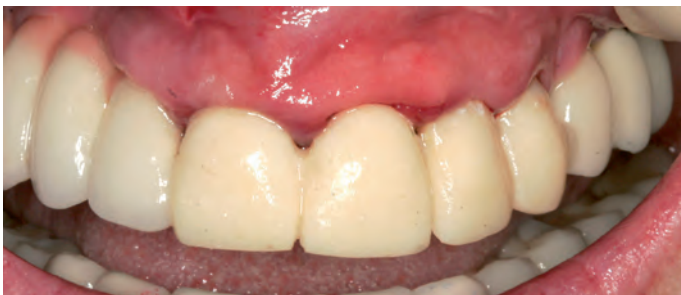

Рис. 6. После установки временных коронок. Обратите внимание, десна вокруг временных коронок изменила цвет с синюшной до ярко-розовой

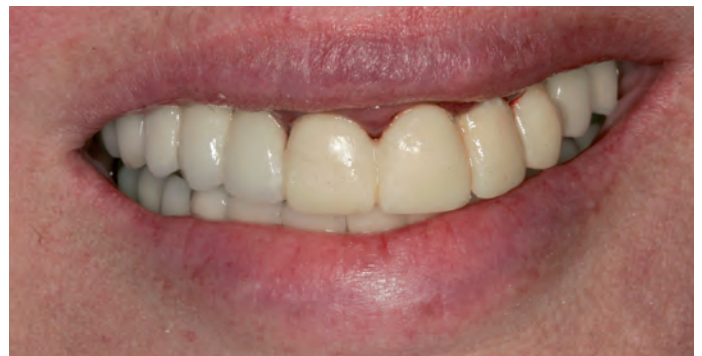

Рис. 7. Улыбка через 1,5 часа после начала лечения

был установлен универсальный имплантат ИМПРО Имплантом. Установку имплантата рекомендуется проводить машинным имплантоводом с усилием 50 Нсм. Высокая точность изготовления и отсутствие люфта имплантовода в имплантате, позволяют ввести даже самый тонкий имплантат с усилием 50Нсм без риска повреждения антиротационного шестигранника внутри имплантата. При необходимости имплантата докручивается с помощью храпового ключа.

Имплантат не следует погружать глубже, чем на 3 мм от уровня шеек соседних зубов, иначе в процессе ремоделирования кости, произойдет рецессия межзубных сосоч-

ков. Между вестибулярной стенкой лунки и краем имплантата рекомендуется оставлять зазор около 2 мм, который заполняется аутокостью или остеопластическим материалом и покрывается сверху мембраной, полученной путем отжатия FRB (богатый фибрином блок). Если слизисто-надкостничный лоскут не откидывался, наложение швов не требуется. Далее, производится припасовка и укорочение временных абатментов (препарирование абатментов следует проводить вне полости рта во избежание перегрева тканей). Временные абатменты фиксируются с усилием 20 Нсм, шахты абатментов закрываются временным композитным

материалом (Clip). С помощью силиконового ключа прямым методом изготавливаются временные пластмассовые коронки. Большое внимание следует уделить обработке краев коронки. Не должно быть нависающих краев, больших пор и поднутрений, при необходимости проводится перебазировка протеза. Временные коронки должны заходить на 1–2 мм глубже уровня десны и своей выпуклой пришеечной частью слегка отдавлять десневой край. При зондировании должен быть плавный переход от абатмента к временной коронке. Проводится дезокклюзия – временные коронки на имплантатах не должны касаться антагонистов и участвовать

в жевательных движениях. Далее, временные коронки фиксируются на временный цемент, при этом цемент наносится очень тонким слоем только на края коронок, во избежание попадания излишков цемента под десну. После затвердения цемента, следует очень тщательно очистить края коронок и промыть раствором антисептика через шприц. Предпочтительнее использовать винтовой метод фиксации временных коронок, однако это зависит от клинической ситуации.

Уже через 1,5 часа после начала лечения, пациентка могла полноценно улыбаться, разговаривать, не испытывая никакого дискомфорта.